

hinaberstrecken. f Grosser carcinomatöser Körper, wahrscheinlich aus einer Talgdrüse entstanden. g Concentrischer Hornkörper. h Unterhautgewebe mit einzelnen Fettträubchen. i Gefässe.

Fig. 7. Aus demselben Carcinom wie Fig. 6; starke Vergrösserung. Epitheliale und bindegewebige Wucherung sind scharf von einander getrennt. Die Partie entspricht der nächsten Umgebung des mit g in Fig. 6 bezeichneten Hornkörpers, woselbst von der Oberfläche aus bereits ulcerativer Zerfall des Carcinoms eingetreten war.

XXV.

Kleinere Mittheilungen.

1.

Zur Entwicklungsgeschichte der rothen Blutkörperchen.

Von El. Metschnikow, Universitätsdocenten in Odessa.

(Hierzu Taf. VII. Fig. 1 --20.)

Man hat bis jetzt noch keinen Beweis geliefert, dass das, was man gewöhnlich als Kern der rothen Blutkörperchen bei den Vögeln und bei den kaltblütigen Wirbelthieren bezeichnet, auch wirklich mit dem Kerne der ächten typischen Zellen, d. h. der Embryonalzellen ein analoges Gebilde ist. Die Nothwendigkeit eines solchen Beweises wäre aber um so dringender gewesen, als erstens ein grosser Unterschied zwischen dem Blutkörperchenkerne und dem Furchungskerne der entsprechenden Thiere obwaltet und als zweitens der Kern der erwachsenen Blutkörperchen gar nichts mit dem der jüngsten, von Remak abgebildeten *) Blutzellen des Hühnchens Analoges hat.

In der Hoffnung, sichere Anhaltspunkte für die Deutung der Blutzellentheile zu gewinnen, habe ich diejenigen Stadien ihrer Entwicklung beim Hühnchen verfolgt, welche mir am besten Auskunft geben konnten. — Im Folgenden theile ich die gewonnenen Resultate mit.

Am dritten Tage der Bebrütung haben die Blutkörperchen eine unregelmässige Gestalt. Sie sind deutlich membranlos und enthalten im Innern einen runden wasserhellen Kern mit einem sehr viel kleineren Kernkörperchen (Fig. 1). Dieses bricht das Licht viel stärker als der Kern, zeigt auch überhaupt die Eigenschaften des Zelleninhaltes; es besitzt sogar dieselbe gelbliche Färbung. Das nur sehr wenige Körnchen enthaltende Protoplasma zeigt deutliche Bewegungen vermittelt Pseudopodien, welche in Form runder Lappen an verschiedenen Stellen auftreten.

*) Untersuchung über die Entwicklung der Wirbelthiere. Taf. III. Fig. 35.

Um sich von diesen Bewegungen einen Begriff zu verschaffen, muss man die Figuren 5—7 oder 8—10 ansehen, welche die allmählichen Formveränderungen je einer Zelle repräsentiren.

Diese zuerst von Max Schultze beobachteten beweglichen Blutzellen vermehren sich durch Theilung (Fig. 4), wie es bereits Remak (a. a. O. S. 21) genau beschrieben hat.

Am vierten Bebrütungstage gehen die Bewegungen der Blutzellen langsamer vor sich, wesshalb auch ihre Gestalt eine grössere Bestimmtheit gewinnt (Fig. 11, 12). Bei weiterer Entwicklung nehmen die Blutkörperchen eine mehr oder weniger ovale Form an, so dass sie nunmehr mit den erwachsenen Blutzellen eine grössere Aehnlichkeit zeigen. Diese wird zugleich noch durch die deutliche Scheidung des Zelleninhaltes in das bläuliche Protoplasma und die röthliche Zellflüssigkeit verstärkt (Fig. 14, 15). (Eine Membran konnte ich an den Blutzellen des Hühnchens überhaupt nicht wahrnehmen.)

Am sechsten Bebrütungstage zeigen die Blutkörperchen keine Bewegungen mehr. Zu derselben Zeit bemerkt man aber die Vergrösserung des Kernkörperchens, was man in den Fig. 13—15 leicht wahrnehmen kann. Diese Volumszunahme dauert auch weiter fort, wenn der Kern, resp. das Kernkörperchen eine ovale Form angenommen haben (Fig. 17). Am zwölften Bebrütungstage (wenn die Blutkörperchen bereits ihre charakteristische abgeplattete Form angenommen haben) sieht man das Kernkörperchen schon den grössten Theil des Kernes ausfüllen, was zwei Tage später noch deutlicher erscheint. Am sechzehnten Bebrütungstage verschwindet endlich die früher noch wahrnehmbare Kernbegrenzung völlig, wobei die Blutzellen ihre definitive Ausbildung erreichen (Fig. 20).

Das Resultat dieser oft wiederholten und nicht schwer zu constatirenden Untersuchungen besteht also darin, dass der sogenannte Kern der Blutkörperchen keineswegs als ein solcher, sondern als ein vergrössertes und zurückgebliebenes Kernkörperchen zu betrachten ist.

Diese Thatsache deutet darauf hin, dass in einigen Fällen das Kernkörperchen eine bedeutendere Rolle in der Zelle spielen kann, als es der Kern thut. — Sie kann auch dazu dienen, um die jetzt allgemein herrschende Ansicht über die Nichtconstantheit und Unwichtigkeit des Kernkörperchens wenigstens einigermaassen zu entkräften. Es bleiben somit weniger Beispiele der kernkörperchenlosen Zellen, welche übrigens erst dann eine Bedeutung gewinnen, wenn sie auf embryologischem Wege geprüft und bestätigt werden.

Es können übrigens noch manche andere Momente angeführt werden, welche zeigen, dass das Kernkörperchen eine weit höhere Bedeutung hat, als man es jetzt glaubt. Es ist nicht allein die Constantheit der Form des Kernkörperchens (wie z. B. in den Eierstockseiern von *Terebella* und *Strongylus auricularis*), die dafür spricht, sondern auch die Analogie der Substanz desselben mit dem Protoplasma (wie wir es bei den Blutkörperchen gesehen haben und wie ich es später für andere Zellen beschreiben werde) und die selbständigen, von Balbiani zuerst gesehenen *) Bewegungserscheinungen, welche ich an den Keimflecken von *Carassius*

*) Angeführt in Keferstein's Bericht für das Jahr 1865. S. 154.

am schönsten beobachtete und auch an den Kernkörperchen der Speicheldrüsenzellen bei Ameisenlarven und an den Keimflecken von *Lycosa* deutlich wahrnahm.

Es ist mir sogar sehr wahrscheinlich, dass die dem Zellenkerne bei der Production der Zoospermien angewiesene Rolle in kurzer Zeit auf das Kernkörperchen übertragen werden wird. Ich habe wenigstens beim Scorpion die Beobachtung gemacht, dass die Zoospermienköpfe (solche sind in allen Entwicklungsstadien sehr deutlich vorhanden) aus opaken, in Keimzellenkernen liegenden runden Körpern hervorgehen, welche sich nur durch ihre bedeutendere Grösse von den gewöhnlichen typischen Kernkörperchen unterscheiden und deshalb so lange nicht als solche in Anspruch genommen werden können, bis ihre Genese mit Bestimmtheit verfolgt wird. Jedenfalls ist sicher, dass nicht Alles, was im Keimzellenkerne liegt, zur Bildung des Zoospermienkopfes verwendet wird.

Odessa, im September 1867.

Erklärung der Abbildungen.

Fig. 1, 2, 3. Verschiedene Formen der rothen Blutzellen am dritten Bebrütungstage.

Fig. 4. Eine in Theilung begriffene Blutzelle.

Fig. 5—7. Eine Blutzelle in verschiedenen Bewegungsmomenten.

Fig. 8—10. Drei Formen einer anderen, sich bewegendenden Blutzelle.

Fig. 11, 12. Die mit sehr verdünnter Salpetersäure behandelten Blutzellen des vierten Bebrütungstages.

Fig. 13—15. Blutzellen des sechsten Tages.

Fig. 16. Eine solche Zelle in Profilsansicht.

Fig. 17. Eine Blutzelle am zwölften Tage.

Fig. 18. Eine in der Luft etwas veränderte und angeschwollene Blutzelle aus derselben Periode.

Fig. 19. Eine Blutzelle des fünfzehnten Tages.

Fig. 20. Eine solche des sechzehnten Tages.

Sämmtliche Abbildungen sind bei 650maliger Vergrößerung gezeichnet worden.

2.

Ueber eine polypöse Excrescenz von der Schleimhaut des *S romanum*.

Von Ludwig Letzerich,

Medicinalaccessist in Mengeskirchen bei Weilburg.

(Hierzu Taf. XIII. Fig. I—III.)

Von Herrn Medicinalrath Jaeger in Wiesbaden erhielt ich vor einiger Zeit ein ca. 15 Cm. langes, wurmförmiges, hier und da etwas plattgedrücktes Gebilde zur mikroskopischen Untersuchung, dessen Durchmesser an der Basis $4\frac{1}{2}$, nahe an der abgestumpften Spitze $1\frac{1}{4}$ Mm. betrug. In unregelmässigen Abständen befanden sich

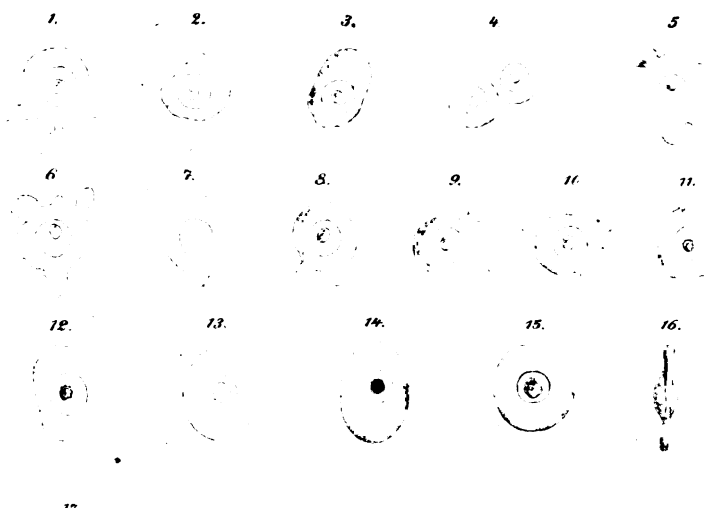


Fig. I.



Fig. II.

